

## Kieferorthopädiebehandlung

Sehr häufig sind schon im Rahmen des Zahnwechsels bei Welpen Zahnfehlstellungen zu beobachten. Hierbei kommt dem Eckzahn ( Caninus ) eine besondere Bedeutung zu. Fehlstellungen der Incisivi sind zwar auch korrigierbar, aber hier handelt es sich häufig um ein ästhetisches Problem.

Caninusfehlstellungen können für Hunde sehr schmerzhaft, ja sogar letal sein, wenn der untere Eckzahn zum Beispiel nicht seitlich am oberen vorbei, sondern in den Gaumen beißt.

Dies kann auch zur Perforation des knöchernen Gaumens führen und damit große Probleme bei der Nahrungsaufnahme bereiten.

Abbildung 1 zeigt einen persistierenden Milcheckzahn, der untere Caninus beißt innen vorbei in den Gaumen.

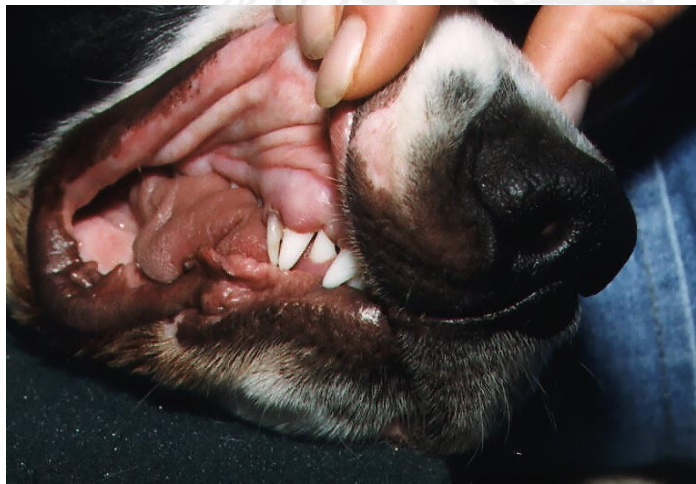

Abb.1

Bei derartigen Problemen muß zuerst unbedingt der Milchzahn entfernt werden. Im nächsten Schritt kann dann eine Dehnschraube zwischen die beiden unteren Eckzähne eingesetzt werden. Die Lateralisierung führt dann, je nach notwendigem Umfang in drei bis sechs Wochen, zur regelrechten Stellung der Canini.

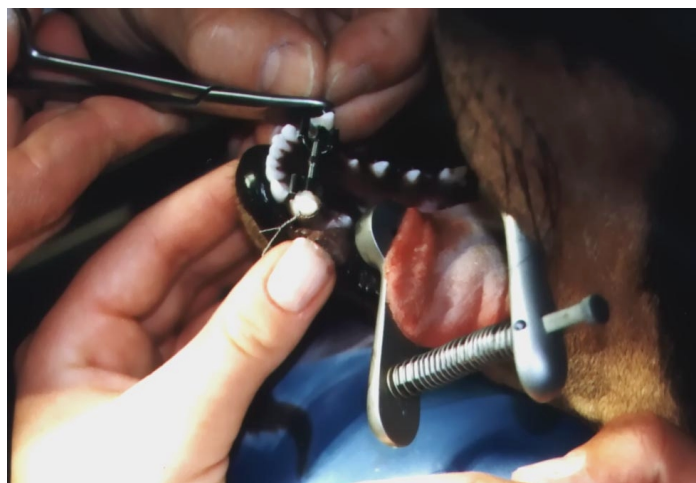
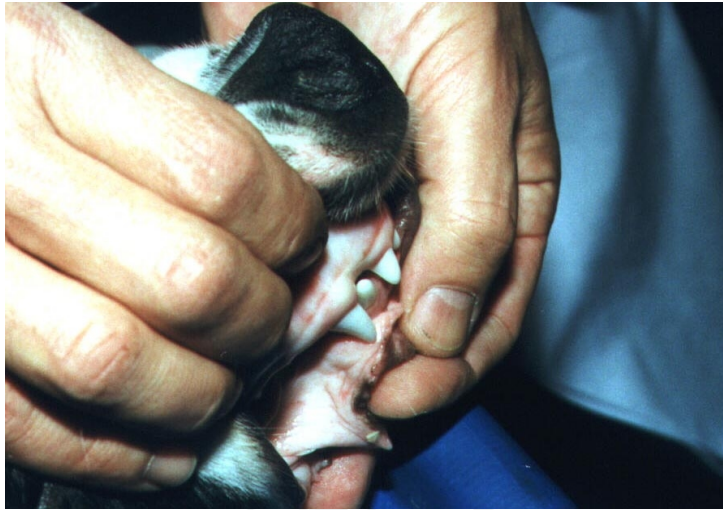
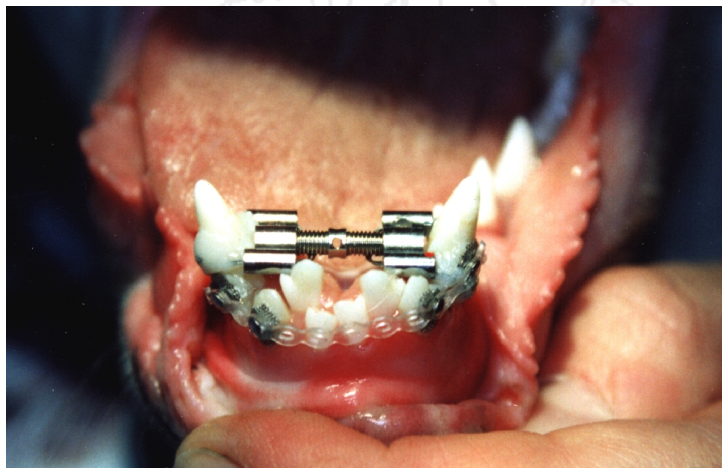
Abb.2

Hierbei wird die Dehnschraube etwa alle vier Tage aktiviert.



*Abb.3*

Im Einzelfall muß allerdings auch schon einmal mit aufwendigeren Maßnahmen gearbeitet werden um das angestrebte Ziel zu erreichen.



*Abb.4*