

## Prothetikbehandlung

Die prothetischen Maßnahmen werden sich im Allgemeinen auf die Behandlung der Eckzähne beschränken. Die anatomische Form der Zähne zum Beispiel beim Hund erschwert im übrigen Bereich die Versorgung.

Die häufigsten Probleme sind bei Hunden die Fraktur der Canini. Bei Gebrauchshunden, aber auch bei Ausstellungshunden kann hier die Indikation zur Rekonstruktion gegeben sein.

Bei Frakturen mit eröffneten Zahnervraum wird vorher noch die endodontische Versorgung ( Wurzelbehandlung) vorgenommen werden müssen (siehe Füllungsbehandlung). Bei geschlossener Pulpa ist das nicht notwendig. Die folgende Abbildung zeigt Ihnen ein Beispiel mit Wurzelbehandlung mit dem Verfahren der Querverbolzung nach Fahrenkrug.

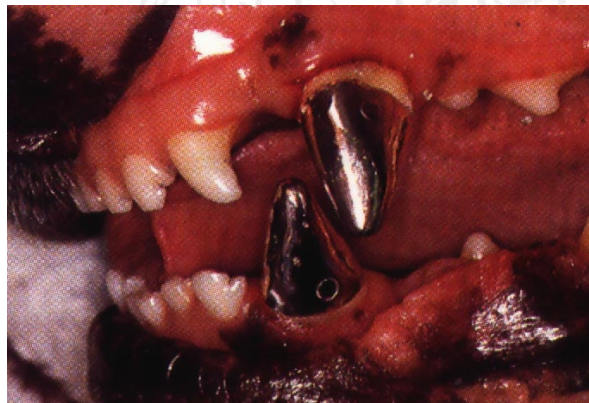


Abb.1

Selbstverständlich können auch zahnfarbene Kronen angefertigt werden, dabei muß man allerdings die verringerte Haltbarkeit berücksichtigen.

Die Anfertigung erfolgt nach dem gleichen Ablauf wie beim Menschen. Der Zahn wird zunächst beschliffen und dann für die Herstellung des Modells abgeformt.

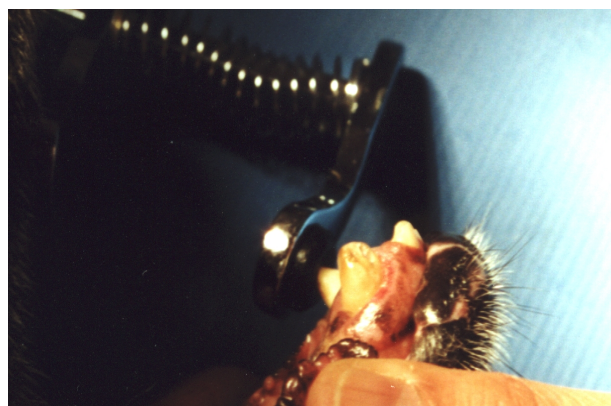

Abb.2

Im zweiten Schritt kann dann die vom Zahntechniker hergestellte Krone eingesetzt werden.

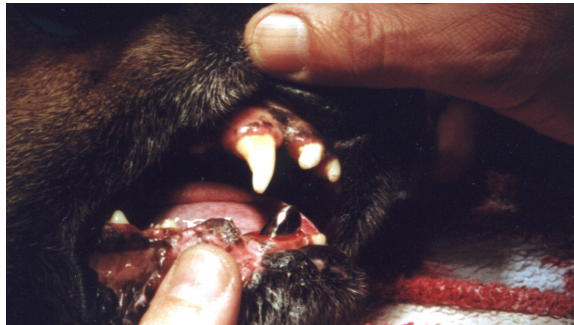

Abb.3

